



## CASOS CLÍNICOS

## Asistolia tras la administración de regadenosón en un estudio de imagen de perfusión miocárdica

### Asystole after regadenoson administration to perform a myocardial perfusion imaging test

Daniel Briegas Morera, Susana Marfín Clavo, María José Estepa Alonso, Juan Francisco Rangel Mayoral

Servicio de Farmacia Hospitalaria, Complejo Hospitalario Universitario de Badajoz, Badajoz. España.

#### Autor para correspondencia

Correo electrónico:  
danielbriegas@outlook.com  
(Daniel Briegas Morera)

Recibido el 28 de enero de 2017;  
aceptado el 30 de marzo de 2017.

DOI: 10.7399/fh.2017.41.4.10764

### Introducción

Los estudios de imagen de perfusión miocárdica (MPI) permiten evaluar el flujo sanguíneo cardiaco en reposo y bajo estrés dinámico o farmacológico<sup>1</sup>. Requieren la administración de un radiofármaco (tecnecio-99 metaestable o talio-201), que actúa como trazador de perfusión al ser captado por el cardiomiocito proporcionalmente al flujo sanguíneo de cada región. Las regiones con vasos estenosados u ocluidos no ven incrementado su flujo durante el estrés, y por ello su captación es deficiente. Las imágenes se obtienen utilizando técnicas como la tomografía computerizada de emisión monofotónica (SPECT).

Los vasodilatadores coronarios permiten inducir farmacológicamente el estrés cuando el paciente es incapaz de realizar ejercicio intenso<sup>1</sup>. Su acción se relaciona con los receptores de adenosina, con efecto relevante sobre el flujo coronario (receptores A<sub>2A</sub>), la frecuencia cardíaca y la reactividad de las vías aéreas. Aunque su vida media es de cinco minutos, la adenosina puede emplearse en MPI. El dipiridamol surte un efecto similar al inhibir la recaptación celular de adenosina.

El regadenosón es un agonista selectivo de los receptores A<sub>2A</sub> que incrementa el flujo coronario de forma rápida y breve<sup>1,2</sup>. Se administra en un bolo de 400 µg a lo largo de 10 segundos, previo al radiofármaco. Su eficacia y seguridad es comparable a la de las anteriores opciones terapéuticas<sup>3</sup>. Los efectos adversos observados en su desarrollo clínico han sido mayormente leves y transitorios, mostrando menor reactividad bronquial. Durante la postcomercialización se han notificado incidentes graves relacionados con isquemia miocárdica (paro cardíaco, arritmias, infarto agudo de miocardio) y que ocasionalmente han sido fatales<sup>4</sup>.

Detallamos el caso de un paciente que experimenta asistolia prolongada tras la administración de regadenosón durante una MPI.

### Descripción del caso

Varón de 66 años, obeso, sin alergias medicamentosas conocidas, con antecedentes de cardiopatía isquémica con lesión de varias ramas coronarias y oclusión de la coronaria derecha. Intervenido de doble bypass hace 20 años. Fue diagnosticado de angina de esfuerzo grado III, para cuyo estudio se solicitó la realización de un SPECT. Se encontraba en tratamiento habitual con atenolol (50 mg cada 12 horas), ácido acetilsalicílico (100 mg día), clopidogrel (75 mg día), rosuvastatina (10 mg día), omeprazol (20 mg día) y nitroglicerina transdérmica (10 mg día), que no se interrumpieron para la prueba.

Al no estar disponible dipiridamol para su adquisición, se empleó en su lugar regadenosón a dosis estándar como vasodilatador coronario (400 mcg). De forma casi inmediata (tras 26 segundos), el paciente entró en asistolia (Figura 1), revertida a los 24 segundos mediante golpe esternal y administración intravenosa de un bolo de teofilina. Los electrocardiogramas realizados posteriormente en la sala de parada no mostraron alteraciones significativas, y no se percibieron signos de alteración isquémica. Análíticamente, los principales marcadores cardíacos no se incrementaron significativamente: la creatina-cinasa (CKMB) se elevó ligeramente (6,1 ng/mL, rango 0-5 ng/mL), pero en proporción fisiológica respecto a la CK total (CKMB/CKT 2,77%, rango 0-4%). Apenas se detectó tropoina I (TnI 0,01 ng/mL).

En horas sucesivas, el paciente mantuvo un ritmo sinusal mecánicamente efectivo. Tras 12 horas en observación, continuó hemodinámicamente estable, sin síntomas clínicos ni cardiológicos, por lo que recibió el alta a domicilio. El cardiólogo reajustó su tratamiento, añadiendo ranolazina (375 mg cada 12 horas) como antianginoso de segunda línea.



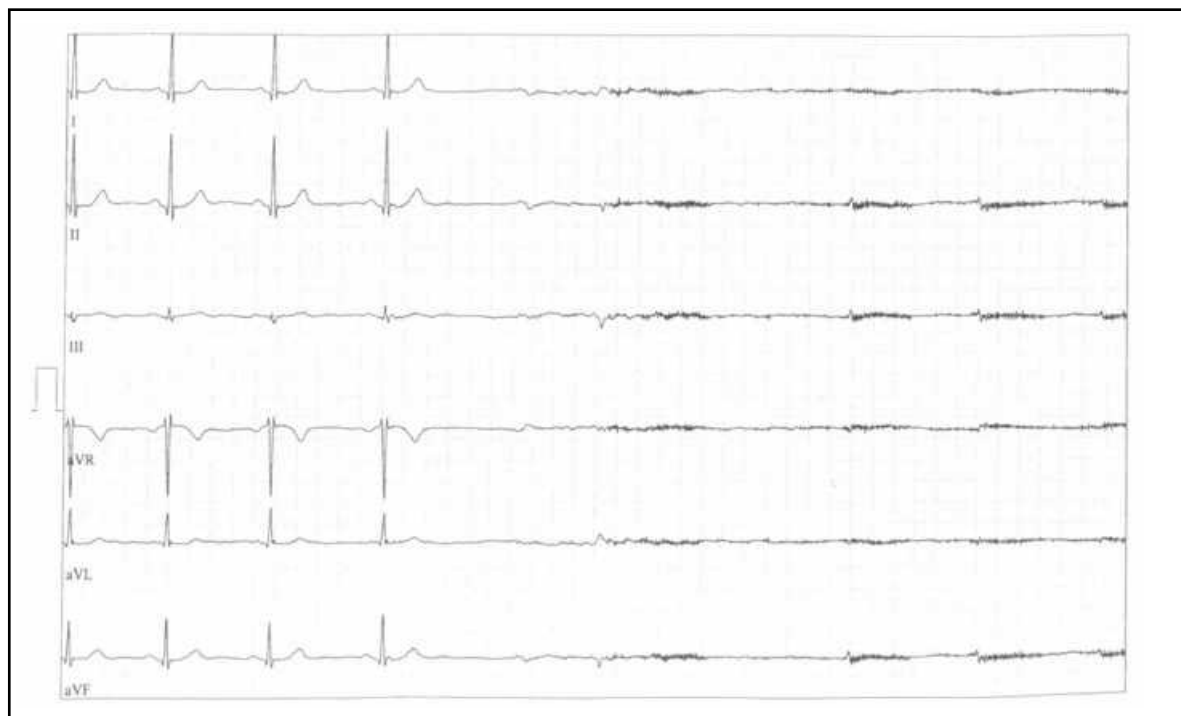


Figura 1.

## Discusión

Aplicando el algoritmo de Karch-Lasagna se determina que la relación causa-efecto entre el regadenosón y el fenómeno adverso es probable. Se han descartado otros posibles motivos, como interacciones farmacológicas o errores de medicación. La reacción adversa fue notificada al Servicio Español de Farmacovigilancia (SEFV). Según datos del Centro Regional de Farmacovigilancia de Extremadura, se trata de la primera reacción adversa frente al regadenosón notificada en España desde su comercialización en junio de 2013. En Europa, EUDRA-Vigilance ha recogido 74 notificaciones sobre el regadenosón, 15 por asistolia postadministración. Para la adenosina, comercializada desde 1986 en España, no se han notificado casos semejantes en nuestro país, aunque sí 45 en Europa. Para el dipiridamol, disponible desde 1998, solo se ha registrado un caso en España (30 en Europa).

Desde su salida al mercado estadounidense en 2008 se han publicado casos similares, algunos mortales, de pacientes cardiológicamente estables

que experimentan, tras pocos segundos de recibir regadenosón, fenómenos como disminución del ritmo cardíaco y la presión arterial, bloqueo aurículo-ventricular severo y asistolia subsecuente<sup>5,6</sup>. En 2013, la FDA publicó por todo ello una alerta<sup>4</sup>, que extendió a la adenosina, donde relacionaba estas reacciones con el robo de flujo sanguíneo de los vasos sanos respecto a los dañados al inducir estrés farmacológico. El mecanismo teórico por el que esto ocurre se basa en una respuesta vasovagal acentuada, semejante al reflejo de Bezold-Jarisch, debida a la activación de los receptores  $A_{2A}$  hipotalámicos<sup>5</sup>.

En conclusión, el uso de vasodilatadores coronarios en los estudios de perfusión miocárdica, a pesar de su gran seguridad<sup>7</sup>, no está exento de provocar reacciones cardiovasculares potencialmente mortales, que pueden requerir resucitación para su resolución.

## Conflictos de interés

Los autores declaran no tener conflictos de interés.

## Bibliografía

- Chareonthaitawee P, Wells-Askew J. Overview of stress radionuclide myocardial perfusion imaging. En: Post TW (Ed.), UpToDate. Waltham, MA; 2015. [Citado 30/8/2016]. Disponible en: <http://www.uptodate.com/contents/overview-of-stress-radionuclide-myocardial-perfusion-imaging>.
- European Medicines Agency (EMA). Ficha técnica de regadenosón [online]. [Citado 30/8/2016]. Disponible en: [http://www.ema.europa.eu/docs/es\\_ES/document\\_library/EPAR\\_-\\_Product\\_Information/human/001176/WC500097100.pdf](http://www.ema.europa.eu/docs/es_ES/document_library/EPAR_-_Product_Information/human/001176/WC500097100.pdf)
- Hussain N, Chaudhry W, Ahlberg AW, Amara RS, Elfar A, Parker MW *et al*. An assessment of the safety, hemodynamic response and diagnostic accuracy of commonly used vasodilator stressors in patients with severe aortic stenosis. *J Nucl Cardiol*. [pendiente de publicación, aceptado enero 2016]
- Food and Drug Administration (FDA). Drug Safety Communications: FDA warns of rare but serious risk of heart attack and death with cardiac nuclear stress test drugs Lexiscan (regadenoson) and Adenoscan (adenosine) [online]. [Citado 30/8/2016]. Disponible en: <http://www.fda.gov/Drugs/DrugSafety/ucm375654.htm>.
- Rosenblatt J, Mooney D, Dunn T, Cohen M. Asystole following regadenoson infusion in stable outpatients. *J Nucl Cardiol*. 2014;21(5):862-8.
- Grady EC, Barron JT, Wagner RH. Development of asystole requiring cardiac resuscitation after the administration of regadenoson in a patient with pulmonary fibrosis receiving n-acetylcysteine. *J Nucl Cardiol*. 2011;18(3):521-5.
- Ghimire G, Hage FG, Heo J, Iskandrian AE. Regadenoson: A focused update. *J Nucl Cardiol*. 2013;20(2):284-8.